Aus dem Zahnärztlichen Institut der Universität Berlin
Abteilung: Konservierende Abteilung
(Leiter: Prof. Dr. Wannenmacher).

Vitamin C und Paradentose

INAUGURAL-DISSERTATION

zur Erlangung des Medizinischen Doktorgrades
an der Friedrich-Wilhelms-Universität zu Berlin

vorgelegt von

Franz Kleinert
appr. Zahnarzt aus Erfurt

Tag der Promotion: 14. Oktober 1939

VERLAG RUDOLPH PFAU, BERLIN NW. 7, LUISENSTR. 21

Gedruckt mit Genehmigung
der
Medizinischen Fakultät der Universität Berlin

Dekan: Prof. Dr. K r e u z
Referent: Prof. Dr. W a n n e n m a c h e r
Korreferent: Prof. Dr. S c h r ö d e r

R. UNIV.
BIBLIOTHEEK
LEIDEN

Es ist das Bestreben der modernen Zahnheilkunde, die, sich auf die allgemeine Heilkunde aufbauend, nicht nur auf die Behandlung der harten Zahnsubstanz und der Pulpa beschränkt, sondern ausgehend von dem Zusammenspiel der Kräfte des Gesamtorganismus, die sich auf die Mundhöhle auswirkenden Erscheinungen der Funktionen oder Dysfunktionen des Gesamtorganismus, zu würdigen und zu erforschen.

Im vorliegenden Falle sollen uns speziell die Erkrankungen der Kiefer und der Zähne unter dem Begriff der Paradentopathien zusammengefaßt interessieren.

Von diesem Gedanken ausgehend entstand die vorliegende Arbeit, für deren Ueberlassung des Themas ich Herrn Professor Dr. Wannenmacher hiermit meinen besonderen Dank ausspreche.

Wie die Forschungen der neueren Zeit bewiesen haben, ist eine ganze Anzahl von Erkrankungen im Organismus auf eine unzweckmäßige Ernährung zurückzuführen. Wenn Voit im Jahre 1875 als normales Kostmaß für den Erwachsenen

118 g Eiweiß, 56 g Fett, 500 g Kohlehydrate = 3055 Kalorien

als ausreichendes Ernährungsquantum angegeben hat, so hat man sehr bald erkannt, daß außer diesen Bau- und Betriebsstoffen noch andere Stoffe, die sogenannten accessorischen Nährstoffe, notwendig sind, wie z. B. die Purine, Lipoide als organische und die Salze als anorganische Verbindungen. Außerdem besteht noch eine weitere Klasse von Nahrungsstoffen, die nicht zu entbehren sind, da ihr Mangel sehr merkwürdige Krankheitsbilder hervorruft, die vor allem die Aufmerksamkeit auf sie gelenkt haben. Diese Stoffe sind die heute so viel genannten Vitamine.

Die Bezeichnung Vitamine, die diesen Substanzen seinerzeit von Funk gegeben wurde, sollte besagen, daß man es mit lebenswichtigen Aminen zu tun hat. Doch besteht diese chemische Rubrizierung — wie wir wissen — heute nicht mehr zu Recht. Im Rahmen dieser Arbeit interessiert uns in erster Linie die Bedeutung des Vitamins C für die Erkrankungen der Mundhöhle. Das Vitamin C stellt eine Säure mit 6 Kohlenstoffatomen, die nahe Verwandtschaft zu den Kohlenstoffzuckern hat, dar und ist zuerst in kristallisierter Form aus dem Zitronensaft gewonnen worden. Der Entdecker Szent Györgyi indentifiziert sie im Jahre 1929 mit der Ascorbinsäure. Nach Fischer-Lehnartz beruhen die biologischen Bedeutungen und der Wirkungsmechanismus der Ascorbinsäure wahrscheinlich darauf, daß sie eine außerordentlich leicht oxydierbare und im oxydierten Zustand ebenso leicht reduzierbare Substanz ist, so daß sie möglicherweise für die oxydativen Vorgänge im Gewebe von

Bedeutung ist. Nach den beiden zur Zeit noch geltenden Ansichten kann die Oxydation darauf beruhen, daß sie entweder eine Zufuhr von Sauerstoff in einen Körper oder einen Austritt von Wasserstoff aus ihm darstellt. Auf den Oxydations-Organismus der Zelle bezogen, könnte dann der durch die Atmung zugeführte Sauerstoff durch die Einwirkung eines Fermentes in eine reaktionsfähigere Form übergeführt werden, so daß er auch die chemisch resistenten Nahrungs- und Baustoffe der Zelle angreifen kann oder, daß in den zu oxydierenden Stoffen durch ein anderes Ferment ein Teil des Wasserstoffes so weit gelockert wird, daß er mit dem durch das Blut zugeführten Sauerstoff reagieren kann. Daß im Organismus tatsächlich solche Oxydations- und Reduktionssysteme vorkommen, ist uns bekannt. So kann z.B. das Cystëin durch Abgabe von Wasserstoff an den Sauerstoff des Oxyhämoglobins zu Cystin oxydiert werden. Das Cystin wird dann durch den Wasserstoff, den es aus Bausteinen der Zelle aufnimmt, wieder reduziert, so daß sich an diesem Baustein ohne direkte Beteiligung von Sauerstoff eine Oxydation vollzogen hat. Das Cystëin-Cystin-System spielt wahrscheinlich im Stoffwechsel der Zelle eine bedeutungsvolle Rolle. Allerdings nicht als Cystin bzw. Cystëin, sondern in der Form eines Tripeptids, des „Glutathions", das aus Glutaminsäure, Glykokoll und Cystëin aufgebaut ist. Ein weiteres biologisch wichtiges in ähnlicher Weise wirkendes Oxydations-Reduktions-System ist möglicherweise das Vitamin C. Auch hier könnte durch Uebertragung von 2 H-Atomen des Vitamins auf den Sauerstoff des Oxyhämoglobins eine Reduktion des Vitamins bewirkt werden, wodurch dieses aufnahmefähig für aus den Bausteinen der Zellen stammenden Wasserstoff würde.

Nach Stepp-Schröder haben wir beim Vitamin C folgenden Chemismus:

„In ihrem chemischen Verhalten ist die 1-Ascorbinsäure ($C_6H_8O_6$) ausgezeichnet durch ihr auffallend starkes Reduktionsvermögen. Das oxydierte Vitamin C, das noch Vitaminwirksamkeit besitzt, kann durch die Gewebe leicht zur ursprünglichen Form reduziert werden und bei Oxydationsprozessen katalytisch wirken. Durch diese Fähigkeit besitzt die Ascorbinsäure sehr wahrscheinlich eine bedeutsame Funktion bei wichtigsten Lebensvorgängen in der Zelle. In neutraler und alkalischer Lösung wird die Ascorbinsäure durch den Luftsauerstoff sehr schnell zerstört. In saurer Lösung ist die Oxydationsgeschwindigkeit erheblich geringer. Sehr merkwürdig und noch ungeklärt ist die Tatsache, daß die Ascorbinsäure im pflanzlichen Gewebe, z. B. in der Zitrone viel stabiler ist, als das isolierte Vitamin C. Möglicherweise ist diese Erscheinung der Einwirkung von Schutzstoffen zuzuschreiben. Die rechtsdrehende Form und verschiedene andere chemisch verwandte Substanzen, die synthetisiert wurden, haben, wenn überhaupt, eine weit geringere Skorbutwirksamkeit (Dallmer). Augenscheinlich geht also der Vitamin-

charakter der 1-Ascorbinsäure schon bei kleinen Veränderungen am Molekül verloren. Lediglich die 1-Rhamno-Ascorbinsäure, die statt der endständigen $HOCH_2$-Gruppe die Gruppierung $HOCH\text{-}CH_3$ trägt, besitzt annähernd die gleiche antiskorbutische Wirksamkeit wie die 1-Ascorbinsäure (Reichstein).

Ueber das Vorkommen des Vitamins C dürften heute wohl kaum noch Unklarheiten bestehen. Ich erinnere nur an den reichen Gehalt der Zitronen, Apfelsinen, Rohgemüse, Kartoffeln und Tomaten; auch Ananas und Himbeersaft sind reich an Vitaminen. Neuerdings schreibt man der Hagebutte den höchsten Vitamin-C-Gehalt zu.

Tabelle aus Stepp-Schröder-Kühnau.

Vitamin-C-Gehalt von einigen Nahrungsmitteln (in Milligramm pro 100 g Substanz).

	roh	gekocht
Milch, Butter, Käse		
Käse	0,5—1	—
Mehlprodukte		
Kartoffeln	10	5—10
Gemüse		
Spinat	8	2
Blumenkohl	50	8
Grünkohl	75	16
Rosenkohl	50	50
Spargel	25	—
Weißkraut	40	2
Blaukraut	50	8
Kohlrabis	100	16
Rote Rüben	8	—
Teltower Rübchen	22	—
Steckrüben	—	10
Schwarzwurzeln	5	5
Meerrettich	100	25
Sellerie	6	—
Rettich	10	—
Radieschen	25	—
Zwiebel	5	—
Schnittlauch	50	—
Petersilie	100	—
Obst		
Orangen	50—100	—
Mandarinen	25	—
Zitronen	50—100	—
Grapefruit	50—100	—

	roh	gekocht
Erdbeeren	50	—
Johannisbeeren, schwarz	100	—
Johannisbeeren, rot	16	—
Himbeeren	25	—
Stachelbeeren	28	—
Apfel	2—15	—
Hülsenfrüchte		
Grüne Bohnen	10	1—4
Gelbe Bohnen	16	6
Grüne Erbsen	—	8
Gemüsefrüchte		
Tomaten	15	10
Melonen	8	—
Gurken	8	—
Salate		
Feldsalat	20	—
Kopfsalat, grüne Blätter	8	—
Kopfsalat, gelbe Blätter	8	—
Endivien	10	—
Wasserkresse	16—50	—
Obst		
Birnen	1—3	—
Quitten	15	—
Kirschen, gelb	5	—
Kirschen, schwarz	15	—
Heidelbeeren	10	—
Brombeeren	22	—
Preiselbeeren	15	—
Weintrauben	5	—
Aprikosen	12	—
Pfirsich	8	—
Pflaumen, getrocknet	8	—
Bananen	8	—
Ananas	8	—
Hagebutten	500	—
Feigen	5	—
Datteln	3	—

Wie schon eingangs erwähnt, ist der Bedarf an Vitaminen zur Gewährleistung einer vollständigen Ernährung und des dadurch bedingten störungsfreien Stoffwechsels unumgänglich notwendig. Mangel an Vitaminen führt zu den uns bekannten Erkrankungen, die als Hypovitaminosen, Fehlen an Vitaminen als Avitaminosen bezeichnet werden.

Man ist heute auf Grund der Ergebnisse von Untersuchungen zu der Ansicht gekommen, daß die Gingivitiden, Stomatitiden und nicht zuletzt auch die Paradentose, die oftmals im Verein mit der Paradentitis erscheint, in einer großen Anzahl von Fällen durch C-Vitamin-Mangel bedingt sind.

Wannenmacher fordert sorgfältige Untersuchungen in dieser Richtung, da es ihm von Wichtigkeit zu sein scheint, einwandfrei festzustellen, in welcher Weise sich ein Defizit von Vitamin C im Paradentium auswirkt. Es ist nach ihm naheliegend, an bestimmte Einflüsse zu denken, da ja bekanntlich die Frühsymptome des Vitamin-C-Mangels, des Skorbut, sich gerade an der Gingiva dokumentieren.

Als besonders erwähnenswert kann die Schwangerschafts-Gingivitis gelten, die in vielen Fällen auf Vitamin-C-Gaben in kurzer Zeit zur Abheilung kommt. Wie Kutzleb neuerdings hervorhob, ist die Gingivitis gravidarum keine isolierte Erkrankung der Mundschleimhaut, sondern nur eine Teilerscheinung einer Erkrankung des gesamten Organismus bei Graviden, die bedingt ist durch die Umstimmung des Gesamtstoffwechsels und des inkretorischen Systems, weil auch an der Vulva zur gleichen Zeit ähnliche Erscheinungen auftreten. Er stellte fest, daß diese Gingivitiden schon einige Tage nach der Applikation von Vitamin C zurückgingen. Die Vulva wurde zwar weniger beeinflußt; hier verschwanden nur die katarrhalischen Erscheinungen, die Lividität blieb als Zeichen einer Stauung im Bereiche der Vulva bestehen. Kutzleb hat damit die Ansichten über die Aetiologie der Gingivitis gravidarum, wie sie im Laufe der Jahre von den verschiedensten Autoren geäußert wurden, widerlegt. Nach ihm sieht ein Teil der Autoren in der Gingivitis gravidarum primär eine physiologische Hyperämie, auf die sich sekundär eine Infektion aufpflanzt. Demnach wäre also die Schleimhaut während der Schwangerschaft ein Blutdepot, ähnlich wie Leber und Milz (Rein). Eine andere Gruppe der Autoren, an ihrer Spitze Charpentier, glauben, daß der Zahnstein in allen Fällen allein für die Entstehung der Gingivitis gravidarum verantwortlich zu machen sei. Die klinische Erfahrung lehrt jedoch, daß der Zahnstein als alleiniges ätiologisches Moment nicht angesehen werden kann. Wie wäre es sonst erklärlich, daß einmal bei vielen Menschen ausgedehnte, oft jahrelang bestehende Zahnstein-Inkrustationen keine nennenswerten Erscheinungen zeitigen, während bei anderen wiederum, trotz mikroskopisch überhaupt nicht nachweisbaren Belages heftigste Entzündungen auftreten? A. und D. Pinard, auch Lidsbury machten die durch die Schwangerschaft häufig gestörten Zirkulationsverhältnisse — sie nahmen im Gegensatz zu Rein eine mangelhafte Blutversorgung der Mundhöhlenschleimhaut an, — im Verein mit den örtlichen Insulten verantwortlich. Allein die Tatsache, daß gerade die Schwangerschafts-Gingivitis meist mit einer erhöhten Blutungsbereischaft beginnt, spricht gegen diese Annahme. Ferner gab es

Autoren, die das Schwangerschafts-Erbrechen für das Auftreten der hier behandelten Schleimhautaffektionen verantwortlich machen wollten. Diese Ansicht hat nur wenig Anklang gefunden. Unter den von uns untersuchten und behandelten schwangeren Frauen waren welche, die an einer schwersten Hyperämesis gravidarum litten und dabei nicht die mindeste Spur einer Schleimhaut-Affektion aufwiesen. Außerdem wird darauf hingewiesen, daß die in erster Linie endogen bedingten Gingivitiden, die schon vor der Schwangerschaft bestanden (z. B. Chlorose, Diabetes, Nephritis, exudativer Diathese, Blutkrankheiten) in der Schwangerschaft bedrohliche Formen annehmen können.

Nach den Untersuchungen von Tislowitz hat die Ascorbinsäure auf die Kapillaren eine konstringierende Wirkung. Bei Mangel oder Ausfall dieser Säure muß also eine Erweiterung der Kapillaren eintreten. Hier dürfte auch der Grund der vorhandenen Hyperämie und die damit verbundenen Bereitschaft zu Blutungen gegeben sein. Die Ergebnisse der Untersuchung decken sich also mit den Ansichten Kutzlebs, der die Meinungen gewisser Autoren, daß es sich bei der Gingivitis gravidarum um eine physiologische Hyperämie handelt, verwirft. Ich möchte mich dieser Ansicht anschließen und glauben, daß es sich bei dieser Art von Hyperämien nicht um einen physiologischen, sondern um einen pathologischen Vorgang handelt, der bedingt ist durch den Mangel an Vitamin C und der damit verbundenen fehlenden konstringierenden Wirkung auf das Kapillarsystem. Außerdem dürften Einflüsse des innersekretorischen Systems von großer Bedeutung sein. Meines Erachtens kann man in der lividen Färbung der Gingiva eine Ansammlung von CO_2 erblicken, die dadurch zustande kommt, daß das in den Kapillaren gestaute und mit CO_2 gesättigte Blut nicht mehr imstande ist, das CO_2 aus dem Versorgungsgebiet abzuführen.

Nach den Untersuchungen von Sedlach ist die Stillung von kapillaren Blutungen bei Applikation von Vitamin C erwiesen; dagegen ließen sich arterielle und venöse Blutungen auf diese Weise nicht beeinflussen. Der Grund dafür ist dadurch gegeben, daß das Vitamin C eine spezifische Wirkung auf die kontraktilen Zellelemente der Kapillaren entfaltet und nicht erst auf dem Wege über das vegetative Nervensystem wirkt, da ja die Kapillaren, wie Holzlöhner lehrt, nicht nervös versorgt werden. Dadurch erklärt sich auch das Versagen der Beeinflussung von arteriellen und venösen Blutungen durch Ascorbinsäure. Aehnliche Vorgänge bestehen auch bei der Paradentitis-Paradentose. Es ist naheliegend, daß bei dieser Erkrankung genau wie bei den Gingivitiden außer der Gingiva auch die Blutversorgung des Kieferknochens und im Besonderen des Alveolarfortsatzes in gleicher Weise gestört ist, wodurch sich wiederum eine neue Störung im Kalkstoffwechsel der Knochenzellen erklären ließe. Dies würde es auch verständlich machen, daß Knochenapposition und Resorption sich nicht im Gleichgewicht befinden können, da durch CO_2-Anreicherung Kalk in Lösung geht und als überschüssige

kohlensaure Kalkverbindung abtransportiert wird. Treten solche Störungen im Paradentium auf, so können sie auch unmöglich ohne Einfluß auf die Pulpen der Zähne bleiben. Es muß also auch hier zu Degenerationserscheinungen im Besonderen der Hartsubstanz bildenden Elemente kommen, das sind — wie wir wissen — in erster Linie die Odontoblasten. Und tatsächlich ist, wie Giroud und Leblond durch ihre Untersuchungen bewiesen haben, eine Schädigung der Odontoblasten vorhanden.

Histologischer Vitamin C-Nachweis nach Giroud und Leblond. Prinzip: Tritt Vitamin C in essigsaure Lösung und in der Kälte mt Silbernitrat in Reaktion, so fällt metallisches Silber aus. Geht dieser Vorgang in Geweben vor sich, so färben sich die Orte, wo Vitamin C vorhanden ist, schwarz und man kann auf diese Weise die Ascorbinsäure histochemisch nachweisen.

Entzieht man einem Meerschweinchen Citamin C, so bricht nach 30—35 Tagen Skorbut aus.

Wie auch Walkhoff angibt, haben bereits früher die Untersuchungen von Höjer und Westin zu nachfolgendem zusammengefaßten Ergebnis geführt:

1. Stufenweise erfolgende Umwandlung und Verschwinden der Odontoblastenschicht.
2. Amorphe Verkalkung des Prädentins und allmählicher Verlust der Thomes'schen Kanälchen der dentinogenen Schicht.
3. Porose des bei Eintritt des Skorbutes fertig verkalkten Dentins durch einen Prozeß, der von dem Protoplasmainhalt der Thomesschen Kanäle ausgeht und in Erweiterung und Zusammenfließen derselben resultiert.
4. Neubildung von Pulpaknochen statt Dentin.
5. Gefäßerweiterungen und zuweilen Blutungen der Pulpa.
6. Nekrosen und nachfolgende hydrophische Prozesse im Pulpagewebe.
7. Atrophie und Resorption von Pulpaknochen, Dentin und Pulpagewebe.

Bei einem latenten oder mitigierten Skorbut ist nach den Autoren, wenn die Hälfte des Bedarfs eines Individuums an Antiscorbutikum gedeckt ist, der Verlauf gleichartig, aber nicht so ausgeprägt und ergibt Bilder, die bedeutend weniger vom Normalen abweichen. Von diesen Formen kann angenommen werden, daß sie heutzutage beim Menschen vorkommen.

Die Pathogenese des Skorbutes besteht nach Meinungen von Höjer und Westin in „Dignitätsverminderung der höher organisierten Zellen und mutmaßlich auch in Destruktion der Gefäße."

In seinem Kapitel über „Pathologisch-Histologische Einzelheiten in den Zahnsubstanzen bei ungenügender Vitaminzufuhr, insbesondere des C-Vitamins" sagt Walkhoff weiter: Ganz anders gestaltet sich nun die Zahnentwicklung unter dem Einfluß einer Er-

nährungsstörung des Organismus, insbesondere bei einer ungenügenden oder gar vollständig unterbrochenen Zufuhr von Vitaminen. Hier kommt es nicht zu einer fortwährenden und gleichbleibenden Assimilation und Dissimilation von Ernährungs- und Baustoffen in den Zellen bis zur Vollendung der Zahnbildung, die normalerweise eine durchaus regelmäßige Aufnahme und Verarbeitung des Baumaterials seitens der den Zahn formierenden Zellen erfordert, sondern die Odontoblasten und auch die Ameloblasten erleiden eine Dystrophie und damit auch eine mehr oder minder große Lähmung ihrer formativen Funktion. Erstere drückt sich in einer schnellen und umfangreichen pathologischen Degeneration der Zellen aus, letztere in einer mehr oder minder großen Störung in der Ausscheidung des organischen Zellproduktes, der Ablagerungen der Kalksalze, welche bei den Odontoblasten die vorher gebildete organische Grundsubstanz (dentinogene Schicht) bei den Ameloblasten die Verkalkung der Zelle selbst betrifft. Bei schweren Störungen werden beide Zellarten sogar stark in ihrer organischen Entwicklung, ja in ihrer ganzen Existenz betroffen. Sie vermögen dann die harten Zahngewebe überhaupt nicht zur vollen Normalstärke zu entwickeln, sondern stellen ihre spezifische Funktion viel zu früh ein und gehen auch selbst zu früh zu Grunde.

Weiter unten beschreibt Walkhoff Györgyis Zusammenfassung über die Ergebnisse der Knochenveränderungen bei der skorbutischen Stoffwechselstörung durch die grundlegenden Untersuchungen hervorragendster Forscher. Er sagt: „Das Wesen der Knochenveränderungen beruht auf einer besonderen Form der fortschreitenden Osteoporose, verbunden mit zuweilen ausgedehnten und auffallenden Markalterationen. Die skorbutische Osteoporose besteht letzten Endes in einer Funktionsschwäche der Osteoblasten und in einer normalen, vielleicht teilweise sogar erhöhten Tätigkeit der Osteoblasten. Je stärker der Knochen wächst, desto mehr werden auch die Ossifikationsstörungen, im Besonderen die verminderte Apposition, die Rarefikation in Erscheinung treten. Die verminderte Osteoblastentätigkeit wirkt sich zunächst in einer Verbreiterung der vorläufigen Verkalkungszone aus. Angesichts der normalen Fortdauer der physiologischen Resorptionen kommt es sogar zu einer Rarefikation, zu starken Graden der Osteoporose."

Auch Gösta Westin kommt auf Grund seiner Untersuchungen zu ähnlichen Ergebnissen. Auch er findet starke Pulpa-Atrophie, hydropische Degeneration, Odontoblastenzerstörungen bis Odontoblastenverlust. Als interessante Besonderheit findet er bei der Untersuchung des Meerschweinchenzahns, daß bei Vitamin C-Entzug die Pulpendegeneration in der Spitze der Kronenpulpa beginnt, während sie beim Menschen gerade umgekehrt im apicalen Drittel entsteht. Die Heilung geht dagegen beim Meerschweinchenzahn vom Apex gegen die Spitze des koronalen Drittels zu, im Menschenzahn vom Cavum gegen die Wurzelspitze.

Euler beschreibt den Einfluß auf den Zahn mit abgeschlossenem Wachstum bei Vitamin C-Entzug und findet: Minderwertigkeit der Pulpa, von geringer Atrophie über paraplastische Knochenbildung bis zu degenerativer Verkalkung. Es besteht ferner Neigung zur Karies und infolge fehlender Widerstandsfähigkeit der Pulpa auch zu apicaler (rarefizierender) Ostitis.

Abgesehen von Schädigungen traumatisch-mechanischer oder chemisch-toxischer Art gewinnt doch die Ansicht, daß es sich wohl in erster Linie um innersekretorische Störungen handelt, immer mehr an Bedeutung, und ich selbst glaube auch, daß sich hier das ätiologische Moment dieser Erkrankung finden läßt. Verfolgt man die Forschungsarbeiten der neueren Zeit, so lassen sich bei sinnvoller Auswertung dieser Ergebnisse schon recht interessante Schlüsse auf das Zusammenspiel im innersekretorischen System ziehen, die, auf unseren Fall angewandt, sehr viel Ueberzeugendes bieten. Von besonderer Wichtigkeit erscheinen mir die Arbeiten von Giroud und Leblond, denen es gelang, durch ihre Färbemethode, die ich schon erwähnte, in den Nebennieren und auch in der Hypophyse ausgesprochene Vitamin C-Speicher nachzuweisen. Andere Forscher wie Hopkins, Javorsky und Kinz haben die Ascorbinsäure auch in anderen Organen nachgewiesen, so z. B. in der Leber, Darmwand, Pankreas, Milz, Lunge, Herz und Muskeln. Es wäre nun die Frage zu entscheiden, welche Bedeutung der Anhäufung der Ascorbinsäure in den Organen beizumessen ist. Betrachtet man die Reihe der Speicher in den Organen, so fällt auf, daß es sich in erster Linie um Drüsen handelt, teilweise solcher, die dem innersekretorischen System angehören. Wie Kreitmar nachgewiesen hat, wird die Aktivität des Adrenalins, des Cholins, des Thyrioxins und des Leberfaktors durch Ascorbinsäure gesteigert. Analog dieser Feststellung ist es sehr naheliegend, daß auch die Sekrete, Inkrete und Hormone der übrigen Drüsen durch Ascorbinsäure aktiviert werden. Wie weit diese Mutmaßung zutrifft, bliebe weiterer Forschung vorbehalten. Außerordentlich interessant ist aber das Vorkommen von Vitamin C in der Hypophyse; wie ebenfalls Giroud und Leblond nachgewiesen haben, befindet sich die Ascorbinsäure in der Hauptsache im drüsigen Vorderlappen, weniger im Zwischenlappen und fehlt praktisch gänzlich im Hinterlappen. Hiernach wäre es leicht erklärlich, daß auch die Hormone der Hypophyse durch Ascorbinsäure aktiviert werden und im Mangelfall der optimale Wirkungsmechanismus dieser Hormone nicht erreicht wird, wodurch wiederum Dysfunktionen und Ausfallserscheinungen im Organismus eine ungezwungene Erklärung finden würden. In diesen Gedankengang läßt sich zwanglos auch die Ansicht von A. Jores einfügen, der die gesamten Korrelationen im endokrinen System der Hypophysenvorderlappenfunktion zuschreibt.

Zur Vervollständigung des bisher Gesagten wären noch die Ergebnisse der Arpa-Tagung zu erwähnen, soweit sie für unser Thema von Bedeutung sind.

Brinch kommt nach einigen Betrachtungen für und wider das ätiologische Moment der Paradentose zu dem nachstehenden zusammenfassenden Ergebnis: „Die Paradentose ist keine einheitliche Krankheit, sondern mehrere krankhafte Zustände können zur Paradentose führen. Um eine Prophylaxe gegen Paradentose zu erzielen, muß man deshalb die verschiedenen Krankheitsformen erforschen, welche zur Paradentose führen können.

Die meisten Formen von Paradentose sind mit einer Zahnfleischentzündung verbunden; sicher ist es, daß eine chronische Zahnfleischentzündung sich zu einer Paradentose entwickeln kann. Ein Weg zur Prophylaxe gegen Paradentose ist deshalb die Prophylaxe gegen die chronische Zahnfleischentzündung.

Die chronische Zahnfleischentzündung kann durch exogene oder endogene Ursachen hervorgerufen werden. Exogene Ursachen sind z. B. Zahnstein, retinierte Speisereste, überragende Ränder von Füllungen usw. Endogene Ursachen sind z. B. Blutkrankheiten, Vergiftungen und Hypovitaminosen. Die Aufmerksamkeit wird bei dieser Gelegenheit auf die letzterwähnte Möglichkeit gelenkt.

Es ist allgemein bekannt, daß die C-Hypovitaminose eine Zahnfleischblutung bzw. eine Zahnfleischentzündung herbeiführen kann. und daß dieselbe wohl das erste klinische Zeichen eines C-Defizits ist. Es ist ferner bekannt, daß die skandinavischen Verfasser das Vorkommen von klinisch manifestem Skorbut wechselnder Häufigkeit auf dem Lande und in den Großstädten der nordischen Länder festgestellt haben. Man kann daraus folgern, daß noch mehrere Fälle von mitigiertem Skorbut vorkommen müssen und daß die latente C-Hypovitaminose in den nordischen Ländern recht häufig vorkommen muß. Ueber entsprechende Verhältnisse in den anderen europäischen Ländern ist wenig bekannt.

Die Möglichkeit liegt vor, daß eine gewisse Anzahl der chronischen Gingivitiden der täglichen Praxis durch eine C-Hypovitaminose verursacht ist und daß somit ein gewisser Teil der Paradentosefälle ursprünglich durch ein C-Defizit hervorgerufen worden ist. Es wird vorgeschlagen, die ARPA Internationale soll dieses Problem untersuchen. Zu diesem Zweck wird eine Studienkommission vorgeschlagen mit der Aufgabe, die C-Vitaminverhältnisse bei Fällen von chronischer Gingivitis zu untersuchen. Es wird ferner vorgeschlagen, die Untersuchung nicht auf die nördlichen Länder zu beschränken, sondern auch die mitteleuropäischen und die südeuropäischen Länder in die Studienkommission mit einzubeziehen."

Bober widmet dem Vitamin C als reduzierende Substanz im Speichel einen breiten Raum und kommt am Schlusse seiner Betrachtungen zu der Ansicht, daß der erniedrigte Vitamin-C-Spiegel im Speichel von Paradentotikern sehr interessant sei, daß jedoch diese Erscheinung betreffs der Aetiologie der Erkrankung noch immer unbekannt bliebe; es erscheint ihm jedoch die Bestimmung des Vitamin-C-Gehaltes im Speichel außerordentlich wertvoll zu

sein. Praktische Versuche in dieser Hinsicht sind nun von Wacholder ausgeführt worden, der den Wert dieser Bestimmung verwirft und einem anderen Kriterium, nämlich dem der Kontrolle der Ausscheidung im Urin, den Vorzug gibt.

Lampert teilt die Paradentosekranken in zwei Typen ein und will dabei gefunden haben, daß die Ernährung der Typen A und B verschieden sein muß. Er stellt an Hand seiner Untersuchungen fest, daß für den A-Typ, der auf alle Einflüsse langsamer reagiert, vorwiegend Eiweiß Anwendung finden müßte, während für den B-Typ, dessen Reaktionsweise auf alle Einflüsse stürmisch verläuft, die mehr vegetarisch-alkalische Ernährung gefordert werden müsse. Röntgenologisch will er in Zusammenarbeit mit Elbrecht gefunden haben, daß die Paradentose beim A-Typ mehr in der Form der horizontalen dystrophischen Atrophie verläuft, während beim B-Typ die vertikal dystrophische Form stärker hervortritt. Bezüglich der geforderten Ernährung des Types stellt sich der Autor in Gegensatz zu vielen anderen Forschern, die in erster Linie die Acidose als das ätiologische Moment der Erkrankung bezeichnen. Wie weit dieser Faktor zu werten ist, möge dahingestellt bleiben. Ich möchte nach den Ergebnissen meiner Untersuchungen doch der alkalisch-vegetarischen Ernährung den Vorzug geben, womit nicht gesagt sein soll, daß diese Ernährungsform ausschließlich gewählt werden soll. Der Autor gibt selbst zu, daß die Typen A und B niemals in klassischer Form hervortreten, sondern es besteht doch ein Mischverhältnis der Typen, wobei ein mehr oder minder starkes Hervortreten des einen oder anderen Types erkenntlich ist; so muß sich auch notwendigerweise die Ernährung in der gemischten Form vollziehen. Der Bedeutung der Vitamine widmet der Autor nur einen kurzen Hinweis und fordert, diese nur dann als Medikamente zu geben, wenn sie in ausreichender Menge in der Nahrung nicht zur Verfügung stehen. Er erkennt damit den Wert der Vitamine als einflußreichen Faktor auch bei der Behandlung der Paradentose an, ohne jedoch ein Werturteil über die Bedeutung eines bestimmten Vitamins für die Paradentosebehandlung zu liefern.

Wichtig erscheint mir auch in diesem Zusammenhange die Arbeit von Iskraut, der der Aetiologie der Paradentose einen besonderen Absatz widmet. Iskraut hat zwar die Paradentose nur immer im Zusammenhang mit der hypophysären Kachexie gesehen, ist aber zu der Erkenntnis gekommen, daß die reine Paradentose, also ohne entzündliche Begleiterscheinungen wie bei der Paradentitis, wie sie auch von Wannenmacher, Schröder und Axhausen definiert wird, mit der von ihm gesehenen identisch ist. Nach seiner Feststellung findet sich regelmäßig bei der Sektion das Fehlen oder zum mindestens eine starke Verminderung der eosinophilen Zellen des Hypophysenvorderlappens. In diesem Zusammenhang wirft er die Frage auf, ob es sich hierbei vielleicht um eine Inanitionserscheinung handeln könne. Er beantwortet die Frage dahin, daß es keine gewöhnliche Inanitionserscheinung sei.

Leider wurde es bisher versäumt, die zerlegten Hypophysen auf das Vorhandensein von Ascorbinsäure zu untersuchen, doch ist es bemerkenswert, daß sowohl die hypophysäre Kachexie, als auch ihre Begleiterscheinung, die Paradentose, zum Stillstand kommen, wenn man den Patienten vollwertige Hypophysen-Vorderlappen-Extrakte einverleibt oder ihnen eine Hypophyse implantiert. Daraus ergibt sich, daß sowohl beide Erscheinungen durch vollwertiges Hypophysenvorderlappenhormon abklingen. Sofern es sich lediglich um eine Paradentose handelt, müßte also, wenn die vorgenannten Ueberlegungen zutreffen, durch Applikation von Vitamin C bei sonst intakter Hypophyse die Paradentose zum Stillstand kommen, vorausgesetzt, daß alle lokalen Schädigungen und krankhaften Veränderungen durch radikale Behandlung beseitigt sind. Die weiteren Feststellungen Iskrauts interessieren in diesem Zusammenhange nur noch insoweit, als er in einem Fall von Simmonds'scher Kachexie keine Kieferatrophie und keine Paradentose beobachtete, und auch der Sektionsbefund keine Verminderung der eosinophilen Zellen des Hypophysenvorderlappens erbrachte. Die angeführten Tatsachen sprechen also deutlich dafür, daß die Paradentose wohl in erster Linie auf inkretorische Störungen zurückzuführen ist, wobei die Beschaffenheit des Hypophysenvorderlappens und die dadurch bedingte Ausschüttung eines vollwertigen Hormons in den Säftestrom des Körpers die entscheidende Rolle spielt. Weiterhin ergibt sich, daß das zur Vermeidung einer Paradentose notwendige Hormon von den eosinophilen Zellen des Hypophysenvorderlappens gebildet wird. Zusammenfassend kann man also annehmen, daß dem Vitamin C sowohl eine spezifische Wirkung auf das Kapillarsystem, vielleicht auch eine Wirkung als Aktivitätsfaktor bei der Bildung der Hormone bzw. Sekrete oder Inkrete zukommt.

Unter Beachtung des vorstehend Gesagten ist es von Wichtigkeit zu erkennen, ob der Organismus über die notwendigen Mengen von Ascorbinsäure verfügt oder ob Vitaminmangel vorhanden ist, auf den die Krankheitserscheinungen zurückgeführt werden könnten. Es ist also notwendig, durch besondere Methoden den Vitamin-C-Mangel zu bestimmen.

Ausgehend von der Ueberlegung, daß das Blut etwa 80% des gesamten Vitamins enthält, daß ferner in den Körperflüssigkeiten, wie des Liquor cerebro-spinalis, der Muttermilch und auch im Urin die Ascorbinsäure enthalten ist, muß auch hier mit der Methodik der quantitativen Ascorbinsäurebestimmung angesetzt werden. Dementsprechend sind mehrere Methoden ausgearbeitet worden wie:

1. Die Ascorbinsäurebestimmung aus dem Blute nach van Eckelen, Emmerie und A. G. Wolff,
2. die Vitamin-C-Bestimmung in der Cerebro-spinalflüssigkeit nach Plaut und Bülow,
3. Vitamin-C-Nachweis in der Mutter- und Kuhmilch nach Neuweiler,
4. Vitamin-C-Bestimmung im Urin nach Harris und anderen.

Es soll von vornherein zugegeben werden, daß die unter 1—3 aufgeführten Methoden über die Bestimmung der Ascorbinsäure bezüglich ihrer Genauigkeit den Vorzug haben. Bei der Methode der Bestimmung der Ascorbinsäure aus dem Harn müssen wir uns mit einem etwas ungenauen Resultat begnügen. Doch hat sie den Vorzug der einfacheren Ausführung und ist daher, wenn es sich nicht um genaue, wissenschaftlichen Zwecken dienende Bestimmungen handelt, für den Praktiker absolut ausreichend. Da man aber in der täglichen Praxis sich mit ungefähren Angaben begnügen kann, will ich im folgenden sie als die Methode der Wahl näher beschreiben, wobei ich bemerke, daß ich sie auch meinen Untersuchungen zugrunde gelegt habe. Auch Kramer und andere haben sich dieser Methode bei ihren Untersuchungen bedient und absolut zufriedenstellende Resultate erzielt.

Bevor ich jedoch die Methode in ihrer jetzigen Form beschreibe, scheint es mir doch angebracht, in kurzen Worten auszuführen, wie sie sich bis zu ihrer heutigen Form entwickelt hat. Als die älteste Methode der quantitativ-chemischen Ascorbinsäurebestimmung ist die von Bezssonoff bekannt. Die Methode, die heute noch in Frankreich verbreitet ist, obwohl sie von verschiedenen Seiten angezweifelt wird, stellt eine colorimetrische Bestimmungsart mit einem Molybdänphosporwolframsäurereagenz dar. Eine ähnliche Methode ist unter dem Namen der Tüpfelreaktion von Tauber ausgearbeitet worden. Weitere ähnliche Methoden, die sich ebenfalls darauf aufbauen, interessieren in diesem Zusammenhang nicht weiter. Es sei nur der Vollständigkeit halber die Farbreaktion mit Anilin nach Roe erwähnt. Aufbauend auf die Bezssonoffschen Arbeiten wählte Tillmann 1928 als Reagenz das Dichlorphenol-Indophenol, das sich ebenfalls durch seine leichte Reduzierbarkeit auszeichnet. Bei dieser Methode handelt es sich um eine Titration, bei der der in Säure rote Farbstoff durch die zu bestimmende Substanz zu einer farblosen Leukoverbindung reduziert wird. Im Gegensatz zu der Tillmannschen Methode, bei der der gesamte Tagesharn auf mehrer Tage hinaus auf Ascorbinsäure untersucht werden muß, führte Harris den Belastungstest ein, der eine wesentliche Vereinfachung der Methode darstellt. Diese Autoren fanden, daß einmalige Ascorbinsäurezufuhr in hohen Dosen bei denjenigen Personen, die genügend Vitamin C aufgespeichert haben, zu einer in wenigen Stunden eintretenden plötzlichen Steigerung der Ausscheidung weit über die Norm führt; während bei Vitamin-C-Mangel die Ascorbinsäure retiniert wird und kein derartiger Anstieg auftritt resp. ein solcher erst nach mehrmaliger Wiederholung der Belastungsdosis erreicht wird. Dieses Verfahren wurde dann durch Jetzler und Niederberger weiterhin geändert, vereinfacht und ergänzt. Es ist das Verdienst dieser Autoren, die bis dahin komplizierte Herstellung der Indikatorlösung vereinfacht zu haben. Während vorher das pulverisierte Dichlorphenol-Indophenol erst abgewogen, gelöst, filtriert und gegen eine Standardlösung ein-

gestellt werden mußte, brachte nun die Firma Hoffmann-La Roche genau dosierte Farbstoffmengen in Tablettenform heraus, bei der jede Tablette einem Milligramm Ascorbinsäure entspricht. Außerdem verdanken wir den Autoren die einfache Reagenzglasmethode für ambulante Untersuchungen. Während vorher stets größere Harnmengen für die Untersuchung benötigt wurden, ist man jetzt in der Lage, die Bestimmung mit 2 ccm Urin auszuführen. Dieser vereinfachten Methode, die noch heute allgemein zur Anwendung kommt, habe ich mich auch bei meinen Untersuchungen bedient, belastet wurde mit Redoxon „Roche", die Methode stellt sich nach Angabe von Jetzler und Niederberger folgendermaßen dar:

Klinische Ausführung der Ascorbinsäuretitration.

In drei oder mindestens zwei Parallelbestimmungen werden je 10 ccm Harn in etwa 300 ccm haltende Erlenmeyer-Kölbchen pipettiert. Jede Portion wird mit 1 ccm Eisessig angesäuert und mit etwa 100 ccm destilliertem Wasser verdünnt. Der Kölbcheninhalt dient als Vorlage für die Dichlorphenolindophenollösung, die aus einer 50 ccm-Bürette solange zugetropft wird, bis die entstehende Rötung während 30 Sekunden bestehen bleibt. Das Resultat muß in Berücksichtigung der Gesamturinmenge in Milligramm angegeben werden. Außerdem ist auf den Leerwert zu achten.

Im einzelnen sind folgende Ausführungsvorschriften wichtig: Eine Titration darf nur ½—2 Minuten in Anspruch nehmen, sollen nicht anderweitige reduzierende Substanzen unliebsam in Konkurrenz treten. Die Vorlage ist ständig leicht zu schütteln.

Bei der von Tillmann ursprünglich verlangten Reaktionslage von Ph_7 ist die Ascorbinsäure zu sauerstoffempfindlich. Am besten sei die Untersuchungsflüssigkeit essigsauer mit einen Ph von 2,7 bi 3,0 (Jung). Unsere Vorschriften kommen dieser Forderung nach.

Der Leerwert entsprach durchweg 0,7—0,8 ccm Indicatorlösung (s. u.). Doch muß darauf geachtet werden, daß die verdünnende Wassermenge 100 ccm nicht wesentlich überschreitet. Der Wasserwert erhöht den Leerwert merklich. Genügt bei hochgestellten Urinen der Verdünnungsgrad nicht, die störende Eigenfarbe auszuschalten, so sind entsprechend kleinere Harnmengen zu wählen. Mit Vorteil bedient man sich eines Vergleichsgefäßes ohne Indicatorzusatz.

Der Farbumschlag darf nicht zu intensiv gewählt werden. Es ist stets bei Tageslicht oder zum mindesten bei Tageslichtlampe zu beurteilen.

Bisher war die Tillmannsche Titration durch die Herstellung der Indicatorlösung kompliziert. Das nur in Pulverform erhältliche Dichlorphenolindophenol mußte erst abgewogen, gelöst, filtriert und gegen eine Standardlösung eingestellt werden, und bei

der Ausrechnung mußte der jeweilige Titer mit in Berechnung gezogen werden. Die Prozedur nahm ziemlich viel Zeit in Anspruch.

Zur Beseitigung dieses Nachteils hat die Firma F. Hoffmann-La Roche & Co. A.-G. genau dosierte Farbstoffmengen in Tablettenform hergestellt. Jede Tablette entspricht 1 mg Ascorbinsäure. Das langwierige Verfahren der Indicatorbereitung wird hierdurch auf einfaches Lösen der vorgeschriebenen Zahl von Tabletten in destilliertem Wasser reduziert, und die Farbflüssigkeit von gewünschter Stärke ist in weniger als ½ Minute bereitgestellt.

Die Harntitration hat möglichst bald nach der Miktion zu erfolgen. Beim Stehen treten rasch Reduktionsverluste auf. Dabei sind es nicht immer die ascorbinsäurereichen Urine, welche die prozentual stärksten Einbußen erleiden. Diese zeigen sogar häufig eine gewisse Wertkonstanz. Es ist auffallend, daß der Verlust sich durch Oxydation von Fall zu Fall ändert und in keinem strengen Verhältnis zur ursprünglich vorhandenen reduzierbaren Menge steht. Auch bei tagelangem Stehen verschwindet der Reduktionswert nie ganz. Nach langem Aufbewahren kann bei manchen Urinen, besonders bei solchen, die wenig Vitamin C enthalten, der Reduktionswert auch ansteigen. Auf diesen Vorgang hat schon B a u m a n n hingewiesen. Die Ursache dürfte in bakteriellen Zersetzungen liegen.

Die bisher empfohlenen Konservierungsmittel (Cystin, Thyroxin) und Konservierungsarten (Aufbewahren unter flüssigem Paraffin) haben versagt. Dem Aufbewahren unter Schwefelwasserstoff (Spruyt und Donath) kommt keine Bedeutung für die Praxis zu, ebensowenig dem nachträglichen Durchleiten dieses Gases. Lagern im Dunkeln, auch unter anaeroben Bedingungen, ändert am Vorgang nichts, so daß dieser Umbau der Ascorbinsäure sogar schon in den Harnwegen als möglich angenommen werden muß.

Als einfachste und beste Konservierungsart hat sich immer noch das Ansäuern und Aufbewahren bei Eistemperatur erwiesen. Hierfür kommt Trichloressigsäure nicht in Frage, da sie die Verluste nur steigert, sondern Eisessig.

Aber auch dergestalt ist die Lagerung nur kurze Zeit möglich. Diese Umstände erweckten das Bedürfnis nach einer einfachen Reagenzglasmethode für ambulante Untersuchungen, nach welcher die Titration unabhängig von Laboratoriumseinrichtungen im Sprechzimmer, Privathaus usw. rasch und einfach vorgenommen werden konnte. Werden doch neuerdings zur Aufstellung einer C-Bilanz über Tage sich hinziehende Kontrollen gefordert.

Es ist nun eine gut transportable, wenig kostspielige Apparatur zusammengestellt worden, mit der die Dichlorphenolindophenoltitration leicht durchzuführen ist (siehe Abbildung).

In das graduierte 30 ccm fassende Reagenzglas (1) werden mit einer Glaspipette (2) bis zur Marke genau 2 ccm des zu unter-

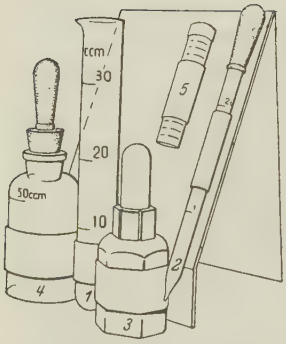

suchenden Urins gegeben. Aus Fläschchen (3), das mit Tropfpipette versehen ist, werden vier Tropfen Eisessig (0,2 ccm) zugefügt. Flasche (4) enthält den Farbstoff. An ihr ist die Eichung für 50 ccm angebracht, entsprechend der Menge destillierten Wassers, die notwendig ist, um durch Lösen einer 1 mg Ascorbinsäure äquivalenten Tablette (Röhrchen mit Tabletten 5) eine 2 mg-proz. Dichlorphenolindophenollösung zu erhalten. Mittels der im Korken eingelassenen Pipette wird soviel Farbstoff ins Reagenzglas getropft, bis leichte Rotfärbung entsteht, die 30 Sekunden anhält. Die Beurteilung geschieht zweckmäßig vor hellem Grund und via Längsachse des Glases. Die Konzentration ist so gewählt, daß der abgelesene Skalenwert, vermindert um das Ausgangsvolumen (2,2 ccm), direkt die gesuchte Ascorbinsäurekonzentration in Milligrammprozent angibt. Es gilt folgende einfache Berechnungsformel:

Endvolumen (in ccm) — Ausgangsvolumen (in ccm)
(Urin Eisessig Indicator) (Urin Eisessig)
= Ascorbinsäure in Milligrammprozent.

Fall 1: Patientin Frau St., 28 Jahre, gravide im sechsten Monat. Patientin klagt seit einigen Wochen über Zahnfleischblutungen und Schmerzen im Unterkiefer im Frontzahngebiet, die sich besonders beim Kauen bemerkbar machen.

Befund: Mundschleimhaut o. B. Gingiva, besonders im Bereich der Frontzähne des Ober- und Unterkiefers stark gerötet; die livid verfärbten Papillen sind aufgequollen; die Sondierung der Taschen ergab etwa 4 mm Tiefe und auf Druck entleerte sich kein eitriges Sekret, wohl aber kam es sofort zu einer stärkeren Blutung der Papillen. Die vier unteren Frontzähne tragen eine Jacketkronenbrücke; die übrigen Zähne sind kariesfrei. Es bestehen keinerlei Hypoblasien. Subgingivaler und supragingivaler Zahnstein ist nicht vorhanden. Die unteren mit Jacketkronen versehenen Frontzähne wurden wegen vorhandener Granulome vor etwa fünf Monaten reseziert, und zeigen in ihrem apikalen Teil noch ein starke Verschattung, die den bei der Resektion entstandenen Knochenverlust darstellt. Marginal sind Periodontalraumverbreiterungen deutlich erkennbar. Außerdem stärkere horizontale Atrophie des Alveolarfortsatzes im Bereich dieser Zähne. Die Wurzeln stehen etwa nur noch bis zur Hälfte im Knochen.

Diagnose: Gingivitis gravidarum.

Therapie: Taschencurettage, Atomiseur Spray-Behandlung zeigt nach Verlauf von etwa 1 Woche keine wesentliche Besserung. Hierauf erfolgte Belastungsprobe mit Vitamin C (Redoxon); es wurden einmal am Tage 3 mal 2 Tabletten Redoxon (= 300 mgr) per os gegeben. Die Unter-

suchung des Harns am darauffolgenden Tage vermittels der Titrationsmethode ergab ein Vitamin-C-Defizit von 1,8 mgr Prozent Reduktionswert. Bei weiterer gleicher Belastung zeigte sich an den beiden weiteren Tagen jeweils das gleiche Resultat. Erst nach etwa 14 Tagen erreichte der Reduktionswert über 5 mgr Prozent. Die Krankheitserscheinungen gingen bis auf eine schwache Rötung der Papillen zurück. Die Vitamin-C-Gaben von pro die 3mal 2 Tabletten wurden weiter fortgesetzt und zur Unterstützung der Wirkung etwa alle drei Tage mit Höhensonne bestrahlt. Nach Verlauf von etwa weiteren 14 Tagen klangen alle Krankheitserscheinungen ab; die erneute Röntgenkontrolle ergab im Resektionsgebiet leichte Aufhellung der noch vorher vorhanden gewesenen Verschattungen.

Fall 2: Patientin Frl. C., 28 Jahre alt, klagt über Zahnfleischblutungen, die sowohl spontan, als auch beim täglichen Zähneputzen auftreten. Nach Angabe der Patientin leidet sie etwa ein halbes Jahr an dieser Erkrankung, die zuerst nur schwach in Erscheinung trat, in letzter Zeit sich aber bedeutend verstärkte und auch nachts auftrat.

Befund: Patientin zeigt leicht basedowiden Typ, Gingiva leicht gerötet, keine geschwollenen Papillen, keine pathologischen Taschen, keine Sekretentleerung auf Druck; schwache supra- und subgingivale Zahnsteinauflagerung. Gut bezahntes Gebiß, geringer offener Biß, leichte Prodontie, gute Occlusion, keine Ueberbelastung, Gebiß zur Karies neigend.

Diagnose: Gingivitis simplex.

Therapie: Zahnsteinentfernung. Atomiseur Spray-Behandlung. Als auf die lokale Behandlung die Erkrankung nicht zurückging, erfolgte Belastung mit Redoxon drei Tage mit drei Tabletten pro die = 150 mgr Ascorbinsäure. Die Harnuntersuchung nach der Titrationsmethode zeigte nach dieser Zeit ein Defizit von 3,5 mgr Prozent Reduktionswert. Hierauf erfolgte weitere Belastung mit Vitamin C drei Tage lang mit demselben Quantum. Der Reduktionswert blieb unverändert. Im Krankheitsbild trat insofern eine leichte Besserung auf, als die nächtlich spontan auftretenden Blutungen aufhörten; nunmehr wurde die tägliche Dosis verdoppelt, so daß mithin pro die 6 Tabletten = 300 mgr auf weitere sechs Tage gegeben wurden. Nach drei Tagen stieg der Reduktionswert auf 4,3 mgr Prozent an. Nach weiteren drei Tagen überschritt er 5 mgr Prozent (Normalwert) und stieg bis auf 15 mgr Prozent an. Zu gleicher Zeit war die Gingiva normal und die Beschwerden hatten aufgehört. Die Patientin nahm trotzdem weiterhin pro Tag eine Tablette, und zwar vier Wochen lang und setzte dann aus. Während dieser Zeit blieb die Patientin beschwerdefrei. Nach Ablauf von weiteren acht Wochen, in denen die Arznei abgesetzt wurde, traten die Krankheitserscheinungen erneut, aber ganz schwach auf und verschwanden wieder nach erneuter Vitamin-C-Applikation. Die Patientin nimmt nun pro die eine halbe bis eine Tablette und ist nunmehr dauernd beschwerdefrei. Auch fühlt sie sich frischer und arbeitslustiger.

Fall 3: Patientin Frl. G., 30 Jahre alt, klagt seit zwei Jahren über Bluten und Eitern des Zahnfleisches. Außerdem beobachtete die Patientin, daß in letzter Zeit die Zähne anfingen, sich zu lockern; gleichzeitig empfand sie dabei Schmerzen und klagte über üblen Mundgeruch. Auch gibt sie an, daß die Zahnhälse sehr empfindlich seien; ferner empfindet sie eine dauernde Müdigkeit und Arbeitsunlust; auf Befragen gibt sie an, keine Infektionskrankheit gehabt zu haben, sich auch sonst nicht krank zu fühlen und nicht in ärztlicher Behandlung zu sein. Patientin war bereits wegen dieses Leidens in zahnärztlicher Behandlung. Es wurden Zahnstein entfernt und die üblichen Taschensäuberungen durchgeführt. Danach trat vorübergehende Besserung ein.

Befund: Patientin macht einen müden, abgespannten Eindruck; die Gesichtshaut ist schlaff und blaß. Gaumen und Wangenschleimhaut ohne Befund. Gingiva ist speziell im Bereich der Frontzähne gerötet, schmierig belegt, auf Druck entleert sich aus den Taschen ein eitriges Sekret. Außerdem besteht Foetor ex ore; die Sondierung ergab bis 6 mm tiefe Taschen.

Diagnose: Paradentitis — Paradentose.

Therapie: Zahnsteinentfernung, Taschensäuberung, Taschencurettage, Atomiseur-Spray-Behandlung, C-Gaben. Nach Verabreichung von täglich drei Tabletten Vitamin C trat keine Besserung auf. Reduktionswert des Harn war unter 8 mgr Prozent. Nach weiteren Gaben von Redoxon von wiederum drei Tabletten täglich gingen die entzündlichen Erscheinungen leicht zurück. Reduktionswert blieb unverändert Erst nach größeren Gaben von sechs Tabletten pro die 14 Tage lang, klangen die entzündlichen Prozesse merklich ab, ohne jedoch gänzlich zu verschwinden. Reduktionswert stieg um etwa 2 mgr Prozent, blieb aber noch unterhalb der 5 mgr-Prozentgrenze. Es wurden weiterhin pro Tag sechs Tabletten gegeben, nach weiteren 14 Tagen stieg der Reduktionswert auf 15 mgr Prozent an. Die entzündlichen Erscheinungen klangen bis auf eine Rötung des Zahnfleisches und eine geringe Schwellung der Papillen ab. Patientin klagt jedoch über Schmerzen im Kiefer und Empfindlichkeit der Zähne beim Kauakt. Diese Symptome bleiben etwa acht Wochen unverändert bei ständigen Gaben von drei Tabletten pro die und wöchentlich zwei Injektionen von 2 ccm C bestehen. Bald nach den Injektionen besserte sich auch das Allgemeinbefinden der Patrientin. DieMüdigkeit ließ nach, die Gesichtsfarbe wurde frischer, die Patientin im ganzen ruhiger. Nunmehr wurde vier Wochen lang kein C gegeben, um sich von dem therapeutischen Wert der Vitamin-C-Darreichungen überzeugen zu können. Bald darauf verstärkten sich die Schmerzen im Unterkiefer, die entzündlichen Erscheinungen nahmen keinen größeren Umfang an. Daraufhin wurden wieder pro die 6 Tabletten per os und jeden zweiten Tag eine Injektion von 2 ccm Redoxon subcutan gegeben, die Schmerzen ließen etwas nach, ohne jedoch ganz zu verschwinden; die entzündlichen Erscheinungen heilten nunmehr ganz ab. Nach weiteren vier Wochen, als keine weitere Besserung eintrat, erfolgten intramuskuläre Injektionen mit Redoxon forte: 3mal wöchentlich 4 ccm, bei

gleichzeitiger Einnahme von 3 Tabletten Redoxon per os pro die. Hierauf ließen auch die Schmerzen wesentlich nach. Erst bei täglicher Injektion von Redoxon forte (4 ccm) sind auch diese Schmerzen praktisch verschwunden.

Fall 4: Patient Herr P., 45 Jahre, leidet an hochgradiger Paradentose, Gingiva stark entzündet, aus den Taschen quillt eitriges Sekret in Mengen, alle Zähne sind geschient, es besteht starker Foetor ex ore. Therapie gestaltet sich in der üblichen Weise neben mechanischer Reinigung Zufuhr von Redoxon. Zunächst per os, danach durch Injektionen. Der Belastungstest ergab ein starkes Defizit und zwar wurden 2,8 mgr Prozent Reduktionswert des Harns festgestellt. Nach 4 Wochen trat wesentliche Besserung ein, nach weiteren 4 Wochen völliges Abklingen der entzündlichen Prozesse. Reduktionswert des Harns stieg über 15 mgr Prozent. Durch Abreise des Patienten wurde leider eine Nachkontrolle nicht möglich.

Fall 5: Frl. K., 29 Jahre, Büroangestellte; Patientin klagt seit über 2 Jahren über Lockerung der Zähne, stark gerötetes, geschwollenes, blutendes Zahnfleisch, das auf Druck Eiter aus den Taschen entleert; außerdem klagt sie über schlechten Geschmack und üblen Mundgeruch.

Befund: Rein äußerlich macht die Patientin einen etwas müden Eindruck; die Hautfarbe ist blaß-grau. Mäßiges gepflegtes Lückengebiß. Die gesamte Gingiva des Unterkiefers ist hochrot geschwollen. Die Zähne zeigen mit Ausnahme von $\overline{1 \mid 1}$, die eine Lockerung 4. Grades aufweisen, Lockerungen 2. und 3. Grades. Die Sondierung der Taschen ergab eine Knochentaschentiefe von ca. 6—8 mm, die auf Druck ein stinkendes, eitriges Sekret entleeren. Starker Foetor ex ore. Die Patientin trägt im O. K. eine durch Sauger gehaltene Kautschukplatten-Prothese mit Ersatz der 4 Frontzähne. Der übrige lückenhafte Zahnbogen weist ebenfalls Lockerungen 2.—3. Grades sämtlicher Zähne auf. Ebenfalls bestehen bei sämtlichen Zähnen tiefe Knochentaschen; jedoch ist die Sekretentleerung bedeutend schwächer als im U. K.

Diagnose: Paradentitis-Paradentose.

Therapie: Nachdem auf lokale Behandlung, die sich auf Zahnsteinentfernung, Säuberung und Taschencurettage erstreckte, keine wesentliche Besserung eintrat, erfolgte Belastung mit Redoxon in der üblichen Weise. Solange Vitamin C per os gegeben wurde, trat keine Besserung auf, und die Harnausscheidungen wiesen noch immer ein Defizit an Ascorbinsäure auf, und zwar wurde 14 Tage lang mit 6 Tabletten = 300 mgr pro die belastet. Erst auf parenterale Zufuhr von Vitamin C wurde allmählich das Defizit ausgeglichen und zwar innerhalb von 4 Wochen, und eine wesentliche Besserung sowohl im Allgemeinbefinden, als auch im Abklingen der entzündlichen Prozesse erreicht. Jedoch waren $\overline{1 \mid 1}$ nicht zu halten; hier zeigte sich auch nicht die geringste Spur einer Besserung. Das Allgemeinbefinden der Patientin besserte sich

zusehends, die Hautfarbe wurde frischer und nach Aussage der Patientin war sie seitdem arbeitslustiger.

Fall 6: Frl. K., 30 Jahre alt, Büroangestellte. Patientin gibt an, beim Kauen im Frontzahngebiet des O.K. u. U.K. Schmerzen zu haben, die Zähne seien locker und das Zahnfleisch blute bei der täglichen Reinigung.

Befund: Geschwollenes, hochgerötetes Zahnfleisch blutet bei der Berührung mit der Sonde, Zähne sind bis 2. Grad gelockert, besonders die oberen, im geringen Maße auch die unteren Frontzähne zeigen stärkere Lockerung, die auf eine Ueberlastung des Frontzahngebietes zurückzuführen ist. Alle Zähne wiesen Taschen auf in ca. 4 mm Tiefe. Nur bei | 2, der einen noch stärkeren Lockerungsgrad zeigte, ergab die Sondierung eine Knochentasche von 7 mm Tiefe. An allen unteren Frontzähnen waren mittelstarke Zahnsteinauflagerungen vorhanden.

Diagnose: Gingivitis simplex-Paradentose.

Therapie: Die Ueberbelastung der Frontzähne wurde durch Einschleifen behoben. Trotz lokaler Säuberung in der gewohnten Weise zeigte sich erst nach größeren Vitamin C-Gaben eine wesentliche Besserung, jedoch erst durch kombinierte C-Applikation durch Injektionen und orale Darreichungen verschwanden alle entzündlichen Prozesse, und die Zähne wurden fester.

Fall 7: Herr B., 35 Jahre alt. Patient klagt über üblen Mundgeruch, Zahnfleischblutung beim Zähneputzen und über Lockerung einiger Zähne.

Befund: Rötung der Gingiva, Papillen leicht geschwollen, geringe livide Verfärbung; supragingivaler und subgingivaler Zahnstein. Taschenbildung ca. 4 mm. Sekretentleerung auf Druck der Taschen. Schmieriger Belag, Foetor ex ore. Frontzähne im O.K. u. U.K. zeigen Lockerung ersten Grades.

Diagnose: Parodentitis-Paradentose.

Therapie: Entfernung von Zahnstein, Atomiseur-Spray-Behandlung, Taschencurettage. Orale Verabreichung von Redoxon. Belastungstest ergab bei einer Belastung mit 300 mgr Redoxon (Vitamin C) einen Reduktionswert von 2,8 mgr Prozent. Es wurden nun 14 Tage lang 3 Tabletten pro die gegeben, und es erfolgte nach dieser Zeit ein Anstieg des Reduktionswertes, der 5 mgr Prozent überstieg. Es trat gleichfalls eine Besserung des ganzen Krankheitsbildes ein und nach weiteren 14 Tagen waren die entzündlichen Erscheinungen merklich abgeklungen. Die Behandlung ist noch nicht vollständig abgeschlossen, jedoch ist durch die vorgenannten Gaben von Vitamin C therapeutisch ein sichtbarer Erfolg erzielt worden. Der Reduktionswert stieg nunmehr über 15 mgr Prozent.

Die vorstehend aufgeführten Fälle bilden keine abgeschlossene Versuchsreihe, sondern sind nur als typische und besonders interessante Fälle zu werten. Es würde zu weit führen, sämtliche Fälle hier aufzuführen. Es mag daher nachfolgende Tabelle genügen.

Tabelle über weitere Untersuchungen.

Patient	Gaben per os	Zeit Tage	Erfolg	Gaben parent.	Dosis	Erfolg	Diagnose
Frau B.	300 mg	10	—	10 Inj. forte	0,5	+	Gingivitis hypertrophicans+Paradentose
Frl. P.	300 mg	10	+	—	—	—	Gingivitis simplex
Frl. C.	300 mg	8	—	15 Inj.	0,1	+	Gingivitis simplex
Frl. B. J.	300 mg	10	—	10 Inj. forte	0,5	+	Gingivitis + Paradentose
Frl. B. E.	300 mg	8	—	10 Inj. forte	0,5	+	Gingivitis + Paradentose
Frau E.	—	—	—	12 Inj. forte	0,5	+	Paradentose
Frau B.	300 mg	10	—	15 Inj. 5 Inj. f.	0,1 0,5	+	Paradentose
Frl. K.	300 mg	10	—	8 Inj. forte	0,5	+	Paradentose
Herr B.	—	—	—	10 Inj.	0,1	+	Paradentose
Herr N.	300 mg	14	+	—	—	—	Paradentose
Frl. Br. C.	—	—	—	10 Inj. forte	0,5	+	Gingivitis ulcerosa
Herr E.	200 mg	20	+	—	—	—	Paradentose
Herr O.	300 mg	8	+	—	—	—	Gingivitis simplex
Herr Bu.	300 mg	14	+	—	—	—	Gingivitis simplex
Herr Bie.	300 mg	14	+	—	—	—	Gingivitis hypertrophicans
Herr Re.	300 mg	14	—	10 Inj.	0,1	+	Paradentose
Frau M.	300 mg	8	—	3 Inj. forte	0,5	+	Gingivitis katarrh.
Herr W.	300 mg	8	—	3 Inj.	0,1	+	Gingivitis katarrh.
Frl. Sp.	300 mg	28	—	2 Inj. forte	0,5	+	Gingivitis marg.
Frl. Rie.	300 mg	14	—	2 Inj. forte	0,5	+	Gingivitis marg.

Faßt man nun die Ergebnisse der vorstehend behandelten Fälle zusammen, so ergibt sich, daß in allen Fällen, in welchen es sich um entzündliche Erkrankungen der Gingiva handelte, die Ascorbinsäure-Applikation von Erfolg war. Es ist dabei zu berücksichtigen, daß neben der Ascorbinsäure-Zufuhr auch eine lokale Behandlung stattfand, so daß man die Erfolgsbewertung nur sehr kritisch vornehmen darf. In einigen Fällen kam es bei Einstellung der Vitamin-Therapie zu leichten Rezidiven. Das spricht dafür, daß, solange dem Organismus das fehlende Vitamin zusätzlich gegeben wurde, keine Erkrankung auftrat, andererseits aber das mit der täglichen Nahrung zugeführte Vitamin nicht genügte, oder aber dieses bereits zerstört war,

was — wie wir wissen — durch den Kochvorgang der Speisenzubereitung fast immer eintritt; in einem Falle (Fall 1) war es mir sogar möglich, röntgenologisch nachzuweisen, daß die Vitamin-Therapie auch auf das Paradentium insofern wirksam war, als eine forcierte Knochenneubildung nach Wurzelspitzenresektion eintrat. In einem anderen Falle (Fall 3) konnte ich eine wesentliche Festigung der vorher gelockerten Zähne feststellen. Leider war es mir nicht möglich, hier ein Röntgenbild anzufertigen, doch glaube ich, daß auch hier in Analogie zu Fall 1 zum mindesten eine Stärkung des alveolaren Knochens stattgefunden hat.

Die Erscheinungen der Müdigkeit und Abgeschlagenheit, die ich in den beiden hier angeführten Fällen wahrgenommen habe, verschwanden restlos nach genügender Vitamin C-Zufuhr und wichen einer körperlichen und geistigen Frische mit gesteigerter Arbeitslust.

Es ergibt sich nun die Frage, inwiefern in den verschiedenen Fällen die orale Darreichung des Vitaminpräparates noch nicht zu positiven Erfolgen führte, sondern, daß erst der Organismus auf die parenterale Zufuhr von Ascorbinsäure reagierte und das Defizit nunmehr auch auf die Gaben per os ausgeglichen wurde. Die Erklärung hierfür dürfte wohl in der Annahme zu suchen sein, daß der Organismus und im Besonderen der Verdauungstraktus eine gewisse Insuffizienz gegenüber der Vitaminresorption besaß.

Sei es nun, daß das Vitamin C vielleicht wegen zu starker alkalischer Reaktion des Magen-Darm-Inhaltes schon vor der Resorption zerstört war oder aber, daß die Resorptionsorgane die Aufnahme der Ascorbinsäure ablehnten, oder —worauf schon Stepp und v. d. Osten-Sacken hingewiesen haben — das Vitamin C von gewissen Bakterienstämmen abgebaut wird.

Hier deckt sich unsere Ansicht mit der von Kramer geübten Therapie, das Vitamin C bei Vorhandensein von Magenstörungen intravenös zu geben. Auch Widenbauer weist auf die schlechte Verwertung von Vitamin C durch pathologische Vorgänge im Darm hin.

In allen Fällen muß also die parenterale Zufuhr des Vitamins, die ich geradezu als „Vitaminstoß" bezeichnen möchte, den Organismus in die Möglichkeit versetzt haben, nunmehr auch aus dem Magen-Darm-Inhalt das Vitamin C zu resorbieren. Ob hier eine vermehrte Säurebildung der säurebildenden Zellen resp. eine Ausschaltung der Bakterientoxinwirkung vorlag und somit das Vitamin C bis zur Resorption im unversehrten Zustande erhielt oder ob durch den Vitaminstoß direkt oder indirekt eine Aktivierung der Resorptionsorgane vorlag, die diese erst in den Stand setzte, das Vitamin C zu resorbieren, will ich nicht entscheiden. Die Tatsache aber, daß nach dem Vitaminstoß das Defizit bei weiterer oraler Darreichung ausgeglichen blieb, bleibt nach meinen Untersuchungen bestehen. Es ist nicht ausgeschlossen, und ich möchte mich auch dafür einsetzen, daß durch den Vitaminstoß die an einer gewissen Inanition leidenden Vitamin

C-Speicher im Organismus, wobei ich in erster Linie an die Hypophyse denke, aufgefüllt wurden und dadurch wiederum die Bildung vollwertiger spezifischer Inkrete möglich geworden ist. Unterstellt man diese Anschauung erst einmal als richtig, so ergeben sich daraus wieder neue Fragen, die zu klären wären. Die Frage, inwiefern die hochwertigen Inkrete die Resorptionsorgane in den Stand setzen, die Ascorbinsäure zu resorbieren oder inwiefern die säurebildenden Zellen durch diese Inkrete beeinflußt werden könnten, resp. der Abbau der Bakterientoxinwirkung erfolgt, ist nicht ohne weiteres zu erklären. Hier könnte nur umfangreiche weitere Forschung Klarheit brin. Welche Bedeutung die genannten vollwertigen Inkrete aber speziell für unser Fachgebiet, nämlich für Kiefer, Zähne und Gingiva haben, will ich noch der Betrachtung unterziehen.

Da sind zunächst die dystrophischen Zustände des Alveolarfortsatzes bei der Paradentose zu erklären. Wie ich schon oben erwähnt habe, kann man hierfür vielleicht die überreiche CO_2-Ansammlung in den Zellen und die dadurch bedingte Lösung von Kalksalzen zu kohlensauren Kalkverbindungen verantwortlich machen, die dann mit dem Säftestrom des Körpers abgeführt werden. Nicht unmöglich ist es, daß sie an den Speichel gebunden zur Ausscheidung gelangen. Ich werde in dieser Hinsicht durch die Tatsache in meiner Ansicht bestärkt, als ich besonders bei Paradentose-Kranken außerordentlich starke Zahnsteinablagerungen gesehen habe. Unter Beachtung der jetzt vorherrschenden Theorie über die Entstehung des Zahnsteins, wonach die sehr labilen kohlensauren Kalkverbindungen beim Austritt des Speichels infolge Verflüchtigung der CO_2 auseinanderfallen und die kalkigen als Zahnstein bezeichneten Auflagerungen bilden, hat die genannte Ansicht sehr viel Wahrscheinliches für sich. Zu erklären wäre dann die Ansammlung von CO_2 in den Geweben nur durch eine Funktionsschwäche im Zellstoffwechsel der betroffenen Zellen. Berücksichtigt man hierbei die Erfolge der Organtherapie mit Vaduril, so kann man wohl annehmen, daß diese durch die Zufuhr spezifischer Säfte bedingt ist, und ich möchte glauben, daß die wirksame Komponente des Vadurils mit den von mir genannten vollwertigen Inkreten identisch ist. Damit soll nicht gesagt sein, daß das Vitamin C allein die Bildung der Inkrete möglich macht. Es sind bestimmt noch andere Stoffe hierzu notwendig. Jedenfalls aber ist der Ascorbinsäure die Rolle eines nicht unwesentlichen Aktivitätsfaktors bei der Bildung dieser Inkrete zuzuschreiben. Daraus würde sich ergeben, daß nicht in allen Fällen die Vitamin C-Therapie zum vollen Erfolg führt. Das ist dann der Fall, wenn neben dem Vitamin C noch ein oder mehrere andere Stoffe bei der Bildung der Inkrete dem Organismus nicht oder nicht in der nötigen Menge oder vollendeten Form zur Verfügung stehen.

Nun wäre noch die Beeinflussung der entzündlichen Erscheinungen der Gingiva durch das Vitamin C zu erklären. Hierbei müßte man sich darüber klar sein, daß die Gingivitis — soweit sie nicht als Folgerscheinung einer Funktionsschwäche des Paradentiums ent-

seht —, durch exogene Faktoren bedingt ist. Die Symptome der Entzündung sind dann erst sekundär durch die Hyperämie mit allen ihren Begleiterscheinungen bedingt. Die therapeutischen Maßnahmen haben sich dann auf die Beseitigung der exogenen Schädlichkeiten zu erstrecken. In diesen Fällen wird die Gingivitis stets zur Abheilung kommen. Ist aber die Gingivitis endogen bedingt, so müssen sich im Gewebe ähnliche Vorgänge wie im Knochen abspielen, wie Ansammlung von CO_2 im Gewebe und dadurch bedingte Zellstoffwechselstörungen. Die nun folgende Hyperämie wäre dann nicht als Abwehrmaßnahme des Organismus zu bezeichnen, wie man sie sonst bei Entzündungen aller Art wertet, sondern wäre vielmehr als Folgeerscheinung der durch die CO_2-Ansammlung bedingten Zellstoffwechselstörungen aufzufassen, die sich dann in einer Erschlaffung der Zellen der Kapillarwände äußert. Das erklärt auch die erhöhte Blutungsbereitschaft des betreffenden Gewebes. Wie meine Untersuchungen gezeigt haben, klingen diese Krankheitserscheinungen nach Vitamin C-Gaben restlos ab. Die von den verschiedenen Forschern aufgestellten Behauptungen über die Eigenschaften des Vitamins C bezüglich ihrer Wirkungsweise auf das Kapillarsystem kann ich nur bestätigen. Es müßte demnach in dem erkrankten Gebiet durch das Vitamin C eine Umstimmung im Sinne von regeneratorischen Vorgängen auf das Zellstoffwechselgeschehen stattfinden, wodurch die Kapillarwände ihre normale Beschaffenheit zurückerlangen und durch die nunmehr wieder normale Durchblutung des Gewebes CO_2 fortgeschafft werden kann.

Bezüglich der Wirkung der Ascorbinsäure auf die Pulpen der Zähne haben schon Giroud und Leblond durch die Färbemethode mit Argentum nitricum gezeigt, daß bei Vitamin C-Entzug eine Degeneration der Odontoblasten eintritt. Wie ich schon eingangs erwähnt habe, neige ich im Gegensatz zu Giroud und Leblond, die in der Odontoblastenschädigung das Primäre des Vitaminmangels sehen wollen, der Ansicht zu, daß die Odontoblastenschädigung erst die Folge einer Funktionsschwäche des Paradentiums darstellt. Im übrigen verweise ich diesbezüglich auf die Originalarbeit des Autors.

Zusammenfassend kann also gesagt werden, daß gewisse Krankheitserscheinungen im Kiefer-, Zahn- und Mundbereich in Zusammenhang mit einem Mangel an Vitamin C stehen können.

Um aber in allen diesen Fällen die Vitamin C-Therapie mit Erfolg anwenden zu können, ist es unbedingt notwendig, den Vitamin C-Mangel feststellen und kontrollieren zu können, was nur in Form einer Messung mit ausreichend zahlenmäßigen Angaben möglich ist. Als die geeignetste, leicht ausführbare und mit ausreichender Genauigkeit arbeitende Methode hat sich mir hierzu die Titrationsmethode nach Jetzler und Niederberger erwiesen.

Wie meine Versuche gezeigt haben, genügt jedoch oftmals die Vitamin C-Darreichung in der üblichen Form nicht, selbst dann, wenn die Ausscheidung an Ascorbinsäure zahlenmäßig das normale

Maß überschritten hat. So habe ich in einer ganzen Anzahl von Fällen die Erfahrung gemacht, daß die Krankheitserscheinungen erst nach kräftiger Ueberdosierung zurückgingen. Da Nebenerscheinungen in Form einer Hypervitaminose C nicht bekannt sind und sich auch nirgends in irgend einer Art gezeigt haben, kann unbedenklich mit größeren Dosen in geeigneten Fällen vorgegangen werden.

Diese Ansicht vertritt auch Wacholder, indem er selbst zugibt, daß durch eine bloße Absättigung des Körpers mit Vitamin C die Paradentose weder gebessert noch geheilt werden kann, sondern die nötige Verbrauchssteigerung mit Sicherheit nur bei einer Zufuhr von mindestens 300 mg pro Tag erzwungen werden kann. Wacholder vertritt zwar die Ansicht, daß der Vitamin C-Mangel nicht die Ursache der Paradentose sein kann und demzufolge auch die Heilung der Erkrankung durch Vitamin C-Zufuhr nicht erreicht werden kann, sondern daß die Vitamin-Verabreichung nur im Sinne einer Reiztherapie betrachtet werden könne unter der Voraussetzung, daß das Medikament in weit über das normale Maß gegebenen Dosen zugeführt wird. Er gibt aber auch selbst zu, daß er auf Grund seiner 4 Untersuchungen noch nicht zu einem abschließenden Resultat gekommen ist und stellt dabei weitere Berichte erst für spätere Zeit in Aussicht, ohne jedoch die therapeutischen Erfolge der Vitamin C-Therapie abzulehnen.

Hierzu ist zu bemerken, daß die Vermutung Wacholders damit noch nicht allgemein bewiesen ist, zumal die Ansichten von Szent Geörgyi und anderen bisher immer noch dagegen sprechen.

Die genannte Tatsache schließt jedoch den Wert der Vitamin C-Mangelbestimmung nicht aus, da ihr Hauptwert in der Mangelbestimmung selbst liegt, und dem Anzeigen erhöhter Ausscheidung nur sekundäre Bedeutung beizumessen ist.

Für die Ueberlassung des Themas und für die freundliche Unterstützung bei Abfassung der Arbeit spreche ich meinem hochverehrten Lehrer, Herrn Prof. Dr. Wannenmacher, meinen verbindlichsten Dank aus.

Schrifttum.

Brinch: Ueber die Bedeutung der C-Hypovitaminose als ätiologischer Faktor für die Paradentose. Paradentium. Zeitschrift für Grenzfragen der Medizin und Odontologie. Organ der Arpa-Internationale 1938 Nr. 2, S. 34 ff.

Bober: Reduzierende Substanzen (Vitamin C) im Speichel. Paradentium. Zeitschrift für Grenzfragen der Medizin und Odontologie. Organ der Arpa-Internationale 1938 Nr. 6, S. 155.

Dalmer: Ueber Vitamin C und chemisch verwandte Verbindungen. Dt. Med. Wschr. 1934, Nr. 32, S. 1200.

Euler: Dt. Zahnärztliche Wochenschrift Nr. 40, S. 931, 1938.

Fischer und Lehnartz: Lehrbuch der Physiologie. 1934.

Harris, S. J. und Ray, J. N.: Diagnose of Vitamin C subnutrition by urine analysis. Lancet 1935 Jan. 12th., 71.

Höber: Lehrbuch der Physiologie des Menschen. 1931.

Holzlöhner: Vorlesung über Physiologie. Berlin.

Hopkins: Chemistry und Industry 1934, Nr. 42, 874.

Ippen: Ueber jahreszeitliche Schwankungen des Vitamin-C-Gehalts im Organismus. Schweiz. Med. Wschr. 1935, 19, 431.

Iskraut: Inaugural-Dissertation: „Ueber hypophysäre Kachexie und die Veränderung in der Mundhöhle bei dieser Krankheit." 1936.

Jaworsky, M., Almaden, P. und King, C. G.: J. Biolog. Chem. 1934, 106, Nr. 2, 525.

Jetzler und Niederberger: Zur Methodik der Ascorbinsäurebestimmung im Urin. Klin. Wschr. 1936, 20, 710.

Jores, A., Hamburg: Endokrine Korrelationen. Zbl. Z. M. K.-Heilkunde, Band 3, Heft 5, S. 349, 1938.

Kramer: Untersuchung über C-Hypovitaminosen bei Paradentopathien nach der Methode Tillmann modifiziert von Jetzler und Niederberger. (Der deutsche Militärarzt, Heft 12, S. 489, 1937.)

Kreitmar, H.: Beiträge zur Pharmakologie der Ascorbinsäure. Arch. f. exp. Path. u. Pharm. 1934, 176, H. 2/3.

Kutzleb: Schleimhautaffektionen während der Schwangerschaft und deren Behandlung durch Ascorbinsäure. Dt. Zahnärztliche Wschr. Nr. 16, S. 375, 1938.

Lampert: Die Bedeutung der Reaktionstypenlehre für die Behandlung der Paradentose. Paradentium. Zeitschrift für Grenzfragen der Medizin und Odontologie. Organ der Arpa-Internationale 1938. Nr. 6, 139.

Leblond: Recherches histochimiques sur la localisation et le cycle de la vitamine C (facteur antiscurbutique) dans l'organisme, Laval. Imprimerie Barnéoud, 1934.

Neuweiler: Ueber den Gehalt der Frauenmilch an Vitamin C. Zeitschrift für Vitaminforschung 1935, 4, 39.

Plaut und Bülow: Ueber den Vitamin-C-Gehalt des Gehirns und der Cerebrospinalflüssigkeit in Abhängigkeit vom Lebensalter. Klin. Wschr. 1934, 13, 1744.

Sedlach: Cebion zur Stillung von kapillaren Blutungen. Dt. Zahnärztl. Wschr. Nr. 19, S. 450, 1938.

Stepp-Schröder-Kühnau: Die Vitamine und ihre klinische Anwendung.. Verlag Ferdinand Encke, Stuttgart. 1937.

van Eckelen-Emmerie, A-G., Wolff, S-K.: Determination of Vitamin C in blood. Acta brev. Neerl. 1933. 304.

Wacholder: Paradentose und Vitamin C. Dt. Zahnärztl. Wschr. Nr. 27, S. 625, 1938.

Walkhoff: Die Vitamine in ihrer Bedeutung für die Entwicklung, Struktur und Widerstandsfähigkeit der Zähne gegen Erkrankungen. (Verlag Meuser 1929.)

Wannenmacher: Umschau auf dem Gebiete der Paradentose. Zentralblatt der Z. M. und K.-Heilkunde, Band III, Heft2, S. 81, 1938.

Westin-Gösta: Skorbutische Zahnschädigungen und ihre Veränderungen nach Darreichung von synthetischem Vitamin C. Zeitschrift für Vitaminforschung 1933, Heft 1, S. 2.

Widenbauer: Der Vitamin-C-Haushalt des Menschen unter verschiedenen Verhältnissen. Zbl. Z. M. und K.-Heilkunde. Band 3, Heft 1, S. 49, 1938.

Lebenslauf.

Am 7. Juli 1897 wurde ich, Franz Artur Emil Kleinert, als ältester Sohn des damaligen Depotfeldwebels Franz Kleinert und dessen Ehefrau Selma geb. Stäber in Erfurt geboren, in der evangelischen Konfession getauft und erzogen. Ich besuchte zuerst die Bürgerschule und dann die Oberrealschule meiner Vaterstadt bis Obersekunda.

1914—18 Teilnahme am Weltkrieg in Rußland, Serbien und Frankreich. Verwundung bei Verdun. EK. II und andere Auszeichnungen.

Nach Beendigung des Krieges Reifeprüfung der Oberrealschule in Erfurt. 1921—1923 Medizinisches Studium Jena. Durch Inflation und Tod meines Vaters mittellos, mußte ich mich selbst weiterbringen als Angestellter bei Post und Eisenbahn usw.

Später studierte ich Zahnheilkunde.

Juli 1934 Latinum und Physikum.

16. Oktober 1937 Staatsexamen und Approbation. Seit dieser Zeit arbeite ich als Volontärassistent in der Universitätsklinik des zahnärztlichen Instituts Berlin, Direktor Professor Dr. Schröder.

Oktober 1934 heiratete ich Frl. Maria Steinbauer. Seit März 1938 betreibe ich eine eigene Praxis.